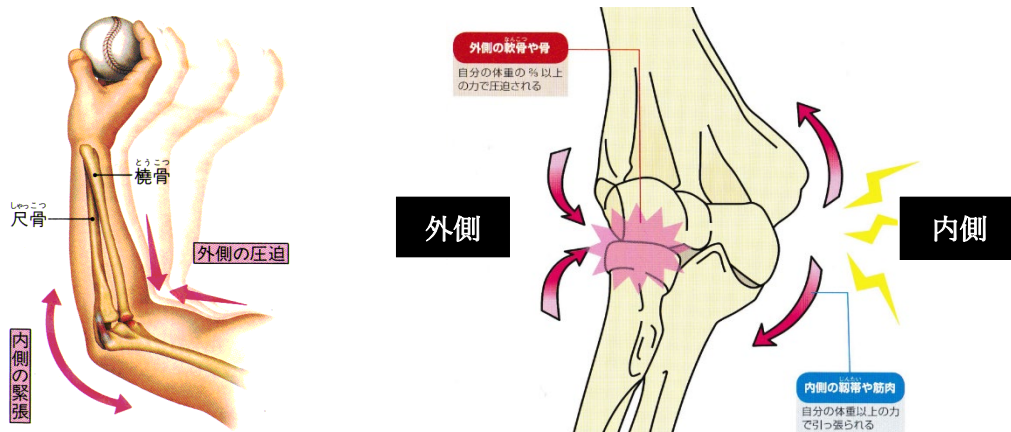


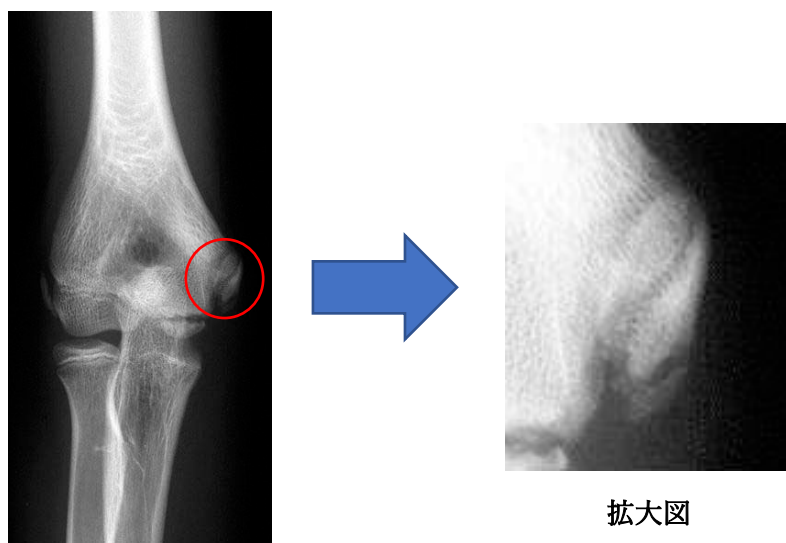
【野球肘の原因】

ボールを投げる時に肘の内側（手のひらを見た時の小指側）には引っ張られる力、外側（手のひらを見た時の親指側）には圧迫される力が加わり、それぞれの部分に痛みが出てきます。投げる動作で肘に痛みが出た場合を野球肘と言います。投げる動作で肘の内側と外側に加わる力が違うので、肘の痛みのある場所によって野球肘の状態は違い、その後の経過や治療方法も異なります。



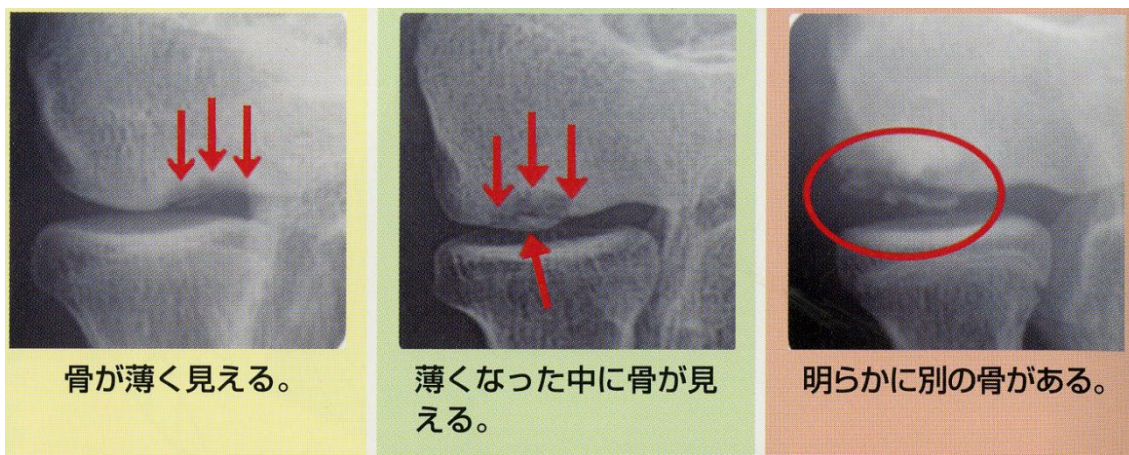【野球肘の種類】

内側型野球肘：軽い肘の違和感から出現します。しかし数日休むことで改善することから放置する選手が多く見られます。しかしそのまま投球を行っていくと徐々に疼痛が出てきます。これは内側の骨の部分が靭帯によって繰り返し引っ張られた結果です。比較的早期から痛みがでます。肘が痛くなって病院を受診する選手のうち、およそ 85%がこの内側型野球肘です。保存的加療（休息やストレッチ、フォーム改善）で大半が改善し、スポーツ復帰出来ます。



拡大図

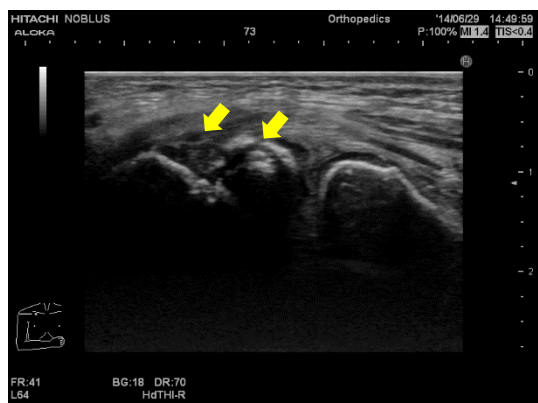
外側型野球肘（離断性骨軟骨炎）：外側の軟骨と骨に圧迫する力が加わり、骨と軟骨が壊れてはがれていく障害です。肘が痛くなって病院を受診する選手のうち、およそ 10%がこの外側型野球肘にあたります。厄介なことに、この外側型野球肘は初期には痛みがないことが特徴です。そのため肘が痛くなってから病院を受診すると、病期が進行している場合が多く、手術が必要になることがあります。そのため早期発見には検診が重要になります。野球肘検診を行うと 3%前後の選手にこの外側型野球肘が見つかります。



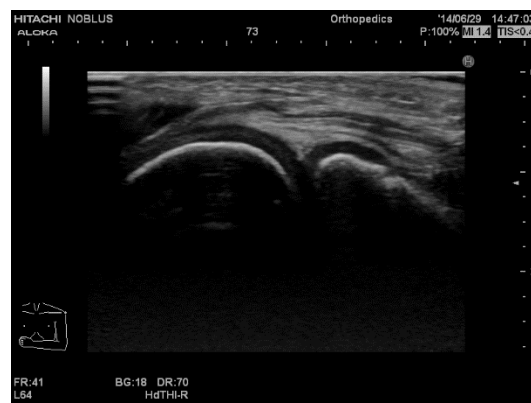後方型野球肘（肘頭疲労骨折、骨端線離開）：ボールリリース時からリリース後の肘の痛みが特徴です。投球時の繰り返す外反ストレスが原因となります。肘が痛くなって病院を受診する 5%程度がこの後方型野球肘にあたります。骨端線が開存している場合は投球を一旦中止し、治ってくるのを待ちますが、疲労骨折の場合は治りづらいことがあり、手術が必要となることがあります。

【超音波検査】

骨の変形、軟骨の異常などは超音波検査をすると早くみつけることができるため、外側型野球肘では特に有用な検査となります。



離断性骨軟骨炎



正常